Beiträge

zur

Histologie und Pathologie der Zahnpulpa.

Von

Julius Bruck jun.,

Dr. med. et chir., praktischer Arzt und Zahnarzt, Privatdocent an der Königl. Universität zu Breslau,
Ritter des Ritterkreuzes des Franz-Joseph-Ordens.

Mit zwei Tafeln.

BRESLAU
J. U. Kern's Verlag (Max Müller)
1871.

Herrn

Dr. Wilhelm Waldeyer,

ordentlichem Professor an der königlichen Universität und Director des königlich pathologisch-anatomischen Instituts zu Breslau, Ritter etc. etc.

widmet diese Blätter

als

Zeichen tiefster Hochachtung

der

Verfasser.

Cap. I.

Im kgl. pathologisch-anatomischen Institute unter Leitung des Herrn Professor Dr. Waldeyer habe ich die in das Pulpenparenchym eingelagerten Körper, welche sich bei den einzelnen Zerzupfungspräparaten resp. Schnitten durch das Pulpenparenchym zeigten, einer näheren Beobachtung unterworfen. Hierdurch wurde ich darauf hingeleitet, zunächst diese Körper in der Pulpa an sich, unabhängig von den Einwirkungen chemischer oder sonstiger Stoffe, nach allen Richtungen hin zu erforschen. Die bereits von Prochaska in seinen „Observationes anatomicae de decremento dentium corporis humani" erwähnten harten Zahnsubstanzähnlichen Körper in der Pulpa wurden von Tomes, Ulrich, Hohl und Wedl als Neubildungen der Zahnpulpe bezeichnet, in cariösen Zähnen aufgefunden und in Lage und Form näher beschrieben. In Bezug auf die Lage dieser Körperchen haben Ulrich und Hohl dieselben in freie und wandständige eingetheilt, welcher Angabe ich mich anschliesse.

Die mit dem unbewaffneten Auge in der Pulpa erkennbaren eingelagerten Körperchen werden von Hohl als Odontome und Osteo-Odontome unterschieden, von Ulrich Osteoide genannt. Nach den von mir gemachten mikroskopischen Untersuchungen, die ich weiter unten mittheilen werde, finde ich mich veranlasst, dieser Eintheilung Hohl's beizutreten und diese Körperchen in zweifacher Weise zu unterscheiden und die einen als reine Dentinkörper, die andern als Osteodentinkörper zu bezeichnen. Die im Pulpenparenchym vorkommenden Dentinkörper stellen sich entweder einfach rundlich

oder verästelt oder als Agglomerate oder concentrisch geschichtet dar, oder erscheinen unter dem Mikroskope wie von einer Mantelzone umgeben (Fig. 4, Taf. I.). Beide Arten sind von verschiedener Farbe, manchmal milchweiss oder im getrockneten Zustande gelb, bräunlich mit einer gewissen Transparenz. Ihre Oberfläche ist bei einzelnen Stücken glatt für das blosse Auge gesehen. Im mikroskopischen Bilde erscheint die Oberfläche niemals glatt, sondern immer etwas uneben, fein, rissig, buchtig oder hökrig. Sie sind von verschiedener Grösse und variiren vereinzelt vom fast unmessbar Kleinen bis zu der Grösse eines Senfkornes und darüber. Ihre Structur ist vollkommen identisch mit der des normalen Zahnbeines, nur mit dem Unterschiede, dass die normalen Zahnbeinkanälchen viel dichter stehen als die Kanälchen in den Dentinkörpern. Die Zahnbeinröhrchen in den kugligen Dentinkörpern haben einen von der Peripherie nach dem Centrum gehenden Verlauf, nur sind dieselben (Fig. 1, Taf. I.) in diesen Körpern selbstverständlich nicht so lang, wie im normalen Zahnbein. Sie verästeln sich zwar, jedoch viel weniger reichlich, und erscheinen oft unterbrochen. Im Centrum des Körperchens verlieren sich diese Kanälchen, häufig liegen dieselben in kleinen Bündeln dicht nebeneinander. Der Verlauf der Kanälchen in diesen Körpern ist geschlängelt, während in den länglichen Körpern die Kanälchen mit der Längsaxe parallel verlaufen.

Die Dentinkörperchen kommen nicht nur in cariösen bleibenden Zähnen, sondern auch im ganz gesunden Milchzahne und später auch im gesunden bleibenden Zahne vor. Ich werde oftmals in meiner Praxis veranlasst, wegen abnormer Kleinheit der Kiefer beim zweiten Dentitionsprocesse feste, an ihren Wurzeln nicht resorbirte Milchzähne zu extrahiren und benutzte ich dieselben zum Zweck derartiger Untersuchungen. Ein Gleiches that ich bei einem bleibenden Augenzahne, den ich des Schiefstandes halber ebenfalls entfernte. Ich zersägte zunächst die betreffenden Zähne zwischen Wurzel und Krone, entfernte darauf den Kronen- und Wurzeltheil der Pulpe mit dem Nervenextractor, und habe jedesmal das constante Vorkommen dieser Körper beobachtet. Tomes*) fand ebenfalls

*) A course of lectures on dental, physiology and Surgery, London 1848, übersetzt von zur Nedden. Seite 279.

bei drei gesunden Mahlzähnen „globuläre Dentine“ in der Pulpasubstanz. Ich habe hier in Fig. 2, Taf. I. die Pulpakrone eines gesunden Augenzahnes mit einer grossen Menge von Dentinkörpern abgebildet. Diese bedeutende Zahl von im Parenchym der Pulpa vorkommenden Dentinkörpern fand ich sowohl bei Schneide-, Eck- und Mahlzähnen, während Ulrich*) in seinem Vortrage behauptet, dass er in den einwurzligen Zähnen selten mehr als einen, in den mehrwurzligen zwei oder drei solcher Körper gefunden habe. Fig. 3, Taf. I. zeigt ein Stück der Pulpa eines gesunden, mit einer intacten Wurzel versehenen Milchzahnes (Eckzahn des Unterkiefers), in dem ebenfalls solche Dentinkörper, allerdings in bedeutend kleinerer Form, erscheinen.

Diese Dentin-Neubildungen in der Pulpa finden sich nicht nur bei Menschen, sondern auch bei Thieren. Von Säugethieren habe ich solche Dentinkörper beim Hunde und Pferde gefunden und sie in Fig. 5 u. 6, Taf. I. abgebildet; beim Schweine, Kalbe, Ochsen und Schafe fand ich sie nicht. Am häufigsten trifft man diese Neubildungen in Zähnen, deren Zahnkrone durch Abschleifen oder Abkauen abgenutzt worden ist oder in chronischen Fällen von Caries. Nach Wedl besteht eine besondere Diathese bei manchen Individuen für diese Neugebilde. Auch meint Wedl, dass die Milchzähne, welche gegen die Periode des Zahnwechsels in ein „seniles Stadium“ treten, in dieser Zeit der Involution nicht selten Hartgebilde in ihrer Pulpa entdecken lassen. Das Vorkommen dieser Dentinkörper erstreckt sich auf alle Theile der Pulpa, sowohl den Kronen-, Körper- und Wurzeltheil derselben, und es kommt ebenfalls vor, dass die in den verschiedenen Pulpatheilen gelagerten Körper dann agglomerirt zusammenfliessen. Fig. 8, Taf. I. Bei pathologischen Zuständen, wie netzförmige Atrophie, Gangrän der Pulpa mit consecutiver Periodontitis, habe ich diese Körper vielfach in der Pulpakrone und auch in der Pulpawurzel gefunden. Das dieselben verbindende Pulpagewebe ossificirt mitunter und so bilden sich dann grössere Körper bis zum Umfang einer kleinen Erbse. Treten auf diese Weise mehrere solcher Dentinkörper aneinander, so wird die Pulpahöhle, an deren Wände sich die Körper anlagern, verkleinert, eventuell ganz geschlossen. Bei den in den Wurzel-

*) Ueber feste Neubildungen in der Zahnhöhle. Wien 1852.

theil der Pulpa herabreichenden Dentinkörpern fand ich fast den ganzen Wurzelkanal erfüllt und hatte diese Anlagerung mehrerer soleher kleiner Körper die Gestalt eines Stiftes. Die in der Pulpakrone auf diese Weise mit einander verschmolzenen füllen den Kronentheil der Pulpa aus, an deren Stelle sie getreten sind, und werden nicht selten von der Caries, welche die Krone ergriffen, mit befallen.

Zur Untersuchung dieser Körper empfiehlt sich das Schleifen, welches ich nach der von Frey (das Mikroskop) empfohlenen Methode, dieselben auf einen mit Siegelack betropften Pfropfen, den man durch Hin- und Herbewegen auf einem feinen Schmirgelsteine schleift, in feine Plättchen zu bringen, ausgeführt habe. Die zweite Art der in der Pulpa frei vorkommenden Hartkörper sind die Osteodentinkörper. Dieselben habe ich bei meinen Untersuchungen stets nur in den Pulpenwurzeln angetroffen. Fig. 7, Taf. I. zeigt einen solchen Osteodentinkörper in Form eines knöchernen Stiftes, das Spatium des Wurzelkanales eines untern Mahlzahnes ausfüllend. Die Knochenkörperchen liegen vom Zahnbeingewebe theils umgeben im Centrum, theils zerstreut in den letzteren, theils dicht.

Wedl hat in seinem trefflichen Atlas der Pathologie der Zähne und in seinem dazu gehörigen Handbuche ausser von freien Dentinkörpern auch noch von Verkalkungen und freien Kalkkörpern in der Zahnpulpe gesprochen. Dass überhaupt Verkalkungen, namentlich an den Gefässen und Nervenfasern, also auch gelegentlich in der Pulpa, vorkommen, will ich nicht bestreiten, dagegen erscheint mir das Vorkommen von freien Kalkkörpern ohne direkten Zusammenhang mit Gefässen und Nerven etwas problematisch, wie ja überhaupt Verkalkungen feinfaserigen zellenreichen Bindegewebes auch sonst im Körper zu den grössten Seltenheiten gehören. Ein guter Theil der Wedl'schen Abbildungen, namentlich z. B. Taf. IV. Fig. 46, Taf. V. Fig. 48 und andere scheinen mir von freien Dentinkörpern hergenommen und irrthümlich gedeutet worden zu sein. Ich habe bei meinen Untersuchungen niemals einen freien Kalkkörper im Pulpagewebe gefunden, sondern stets die darin abgelagerten freien Concrementen ähnlichen Gebilde, als Dentinkörper resp. Osteodentinkörper erkennen können, und möchte somit die Behauptung aufstellen, dass das Meiste von denjenigen Dingen, die als Kalkkörper oder Verkalkungen

der Pulpa beschrieben sind, nichts anderes als Dentin-Neubildungen waren. Auch muss ich noch darauf aufmerksam machen, dass man bisher die kleinsten Dentinkörper übersehen hat. Die vorhandenen Beschreibungen und Abbildungen von Ulrich, Tomes, Wedl, Hohl beziehen sich augenscheinlich auf Dentinkörper, die wohl sämmtlich noch zur Noth mit freiem Auge erkannt werden konnten. Ich muss aber behaupten, dass die Mehrzahl der Dentinkörper gradezu mikroskopisch kleine Gebilde sind und dass viele von ihnen bei gewöhnlicher 80-100maliger Vergrösserung kaum erkannt werden können. Die kleinsten Dentinkörper erreichen kaum die Hälfte der Grösse einer gewöhnlichen Elfenbeinzelle und lassen sich nur bei guten 300—1000maligen Vergrösserungen als solche erkennen. Man sieht sie dann als feine schmale Splitterchen, welche in der Mitte fast constant einen einzigen Zahnbeinkanal führen. Vergl. Fig. 15, Taf. IIb.

Was die Entstehungsweise der Dentinkörper anbetrifft, so sind verschiedene Meinungen darüber geäussert worden, welche Hohl zusammengestellt hat; Wedl meint dieselben stets auf die Odontoblasten, welche die Peripherie der Pulpa umsäumen, zurückführen zu müssen. Um nun zu erklären, wie von diesen peripherisch gelegenen Dentinzellen aus ein später in der Mitte der Pulpa freiliegender Dentinkörper gebildet werden könnte, nimmt er zu einer, wie mir scheint, auch durch seine Abbildungen nicht strikte bewiesenen und wenigstens nicht für alle Fälle passenden Hypothese seine Zuflucht. Er meint nämlich, dass die Dentinzellen (Odontoblasten) von der Peripherie her nach dem Centrum hin eine Art Inversion erlitten, und von diesen invertirten Dentinzellen aus lässt er die freiliegenden centralen Dentinkörper gebildet werden, auf dieselbe Weise wie das normale Zahnbein entsteht. Abgesehen davon, dass ich bei meinen zahlreichen Präparaten niemals eine derartige Inversion wie Wedl wahrgenommen habe, verträgt sich die Anschauung nur sehr schwer mit denjenigen Fällen, wo man inmitten der Pulpa nicht ein oder zwei, sondern viele hunderte Dentinkörper antrifft, die meist so klein erscheinen, dass sie mit schwachen Vergrösserungen kaum erkannt werden können und dass mitunter ihre Grösse geringer ist als die einer einzigen Elfenbeinzelle. Nach der Wedl'schen Anschauung würde eine Bildung von Zahngewebe, sei es normaler oder pathologischer Natur, also

nur von den eigentlichen Elfenbeinzellen aus statuirt werden. Hohl meint in seiner Arbeit „Ueber die Neubildungen der Zahnpulpa“ die Bildung der Odontome betreffend: „Der Vorgang entspricht, wie schon bemerkt, ganz dem des physiologischen, einzig und allein durch die elementaren Veränderungen des Pulpagewebes in späterem Alter modificirt. Die Zahl der Zahnkanälchen ist daher eine geringere und ihr Verlauf ein weniger regelmässiger, die Grundsubstanz mächtiger u. s. w. Es unterscheidet sich weiter die Bildung der adhaerenten Dentinmasse nur insofern von der der frei im Pulpagewebe liegenden, als bei jener die Bildungszellen bereits vorhanden sind, bei dieser sich erst ausbilden müssen. Alsdann geht von einzelnen Calcificationspunkten die Bildung concentrisch durch Apposition neuer verkalkender Schichten an der Peripherie weiter.“

„Die Bildung der Osteo-Odontome, meint Hohl S. 27 in derselben Arbeit, geht auf dieselbe Weise vor sich, wie die der Odontome, nur dass sich an der Composition des Osteodentins ausser den Dentinzellen auch noch die Bindegewebszellen der Pulpa betheiligen. Die sternförmigen Bindegewebszellen werden gleich den Dentinzellen von der verkalkenden Intercellularsubstanz eingeschlossen und bleiben in der erhärteten Grundsubstanz als nunmehrige Knochenzellen bestehen.“

Für die Genese der Zahnbeinsubstanzen überhaupt und die richtige Auffassung des Pulpagewebes als Matrix des Zahnbeines scheint mir nun grade das Studium dieser freien Dentinkörper von grosser Wichtigkeit. Es handelt sich hier um Beantwortung der Frage: Kann echtes Zahnbein nur von Odontoblasten, d. h. also von den an der Peripherie der Pulpa gelegenen grossen Elfenbeinzellen oder auch von andern Elementen ausgebildet werden? Ich muss mich unbedingt für diese letztere Alternative entscheiden. Entkalkt man Pulpen vorsichtig in nicht zu starken Chromsäurelösungen, nachdem man sie vorher in Müller'scher Flüssigkeit, Chlorpalladium oder auch in Alkohol erhärtet hat, so bleibt das Gewebe der Pulpa bis in die feinsten Details hin vollkommen gut conservirt und man kann von solchen Pulpen sammt den von ihnen eingeschlossenen kleinen Detinkörpern feine Schnitte gewinnen. An dem Rande solcher Dentinkörperschnitte sieht man dann die der Pulpa eigenthümlichen sternförmigen, mit langen Fortsätzen versehenen Zellen in bemerkenswerther Weise ver-

ändert; statt dass diese Zellen sonst ein ungemein blasses, zartkörniges Protoplasma besitzen, treten sie nach dem Dentinkörperrande in weit schärferen Conturen hervor, färben sich lebhaft in Carmin und erscheinen dunkler gekörnt und vergrössert. Auf guten Schnitten sieht man dem Rande des Dentinkörpers entlang einen mehr oder weniger dichten Saum der so veränderten Pulpazellen hinziehen. Ja, es gelingt mitunter, zu sehen, wie lange Fortsätze dieser Zellen sich in das Innere des Dentinkörpers hinein erstrecken. Dieselben umgeben also die Dentinkörper mit einem ähnlichen Kranze wie die Osteoblasten die Verknöcherungsränder der jungen Knochenbalken oder die echten Elfenbeinzellen die innere Fläche des normalen Zahnbeins. Der Dentinbildungsprocess scheint mir demnach von diesen Pulpazellen ganz in derselben Weise auszugehen, wie die Verknöcherung von den Osteoblasten und die normale Dentinbildung von den Odontoblasten, nur ist dabei ausdrücklich zu bemerken, dass die Pulpazellen trotz der Veränderung ihrer Form und Grösse, welche sie bei der Dentinkörperbildung annehmen, niemals den Elfenbeinzellen gleich werden, namentlich nicht deren reguläre langgestreckte Form und deren eigenthümliche epithelartige Anordnung annehmen. Daraus erklärt es sich auch wohl am einfachsten, dass die Zahnkanälchen der Dentinkörper niemals die reguläre Form und Anordnung besitzen, wie die Kanälchen des normalen Zahnbeins. Ferner erklärt sich so die Bildung der Osteodentinkörper, indem manche sternförmige Zellen der Pulpa in Form und Grösse genau echten Osteoblasten gleichen, und wenn solche Zellen mit in den Verknöcherungsprocess einbezogen werden, muss nothwendig eine theils Zahnbein theils Knochengleiche Textur des neugebildeten Körpers resultiren. — Was die Bildung der kleinsten Dentinkörper anlangt, jener, welche kaum die Grösse einer gewöhnlichen Elfenbeinzelle erreichen, so möchte ich an das vorhin bemerkte erinnern, dass man in diesen winzigen Körpern fast stets ein einziges der Länge nach verlaufendes Zahnkanälchen bemerkt und dass diese kleinsten Körper, wie es scheint, ohne Ausnahme eine längliche Gestalt haben. Sie erscheinen mir demnach wie eine Anlagerung von Zahnsubstanz um irgend einen Fortsatz einer Pulpazelle. In Fig. 16, Taf. II. sieht man innerhalb der äusserst zarten Bindegewebsfibrille des Pulpagrundgewebes noch zahl-

reiche, etwas stärkere, dabei aber durchaus blasse, wie Protoplasmafäden sich ausnehmende Fasern (c, d); Macerirt man frische Pulpen in Jod-Serum oder den Max Schultze'schen dünnen Chromsäurelösungen, so sieht man, dass die Pulpazellen ungemein lange Fortsätze aussenden, welche diesen zarten obengenannten, von den Bindegewebsfibrillen sich unterscheidenden Fasern gleichen. An solchen Fasern sieht man mitunter von Strecke zu Strecke, bei durchfallendem Lichte dunkle Anlagerungen (b), und scheinen mir dies die Anfänge jener kleinen Dentinkörper zu sein. Ich werde später bei einer andern Gelegenheit noch auf das genauere Verhalten des Pulpagewebes und namentlich der Pulpazellen zurückkommen. Wie man sich nun den genaueren Vorgang der Dentinbildung selbst von den besprochenen Pulpazellen aus zu denken habe, ob mit Waldeyer als eine direkte Ossification von Zellenprotoplasma, resp. Zellenfortsätzen oder mit Kölliker und neuerdings mit Wenzel als eine verkalkende Ausscheidung jener Zellen, will ich hier nicht entscheiden. Jedenfalls scheint es mir nicht ohne Interesse, hier noch nachgewiesen zu haben, dass echtes Zahnbeingewebe nicht blos von den an der Peripherie der Pulpa gelegenen Elfenbeinzellen, sondern auch von jeder beliebigen Zelle der Zahnpulpa selbst ausgehen kann, eine Thatsache, welche geeignet ist, die nahe Verwandtschaft zwischen Zahnbein und Knochengewebe noch klarer an's Licht zu stellen, und auch für die richtige Auffassung des Vorkommens von Zahnbeinkanälchen in den Knochen vieler Fische verwerthet werden kann.

Nach den vorhin gemachten Betrachtungen über die freien Dentinkörper in dem Pulpenparenchym will ich jetzt den Unterschied hervorheben, der sich insofern bemerklich macht, als diese Neubildungen entweder von der Pulpa, also central beginnend, nach der Peripherie sich erstrecken oder umgekehrt von den Wänden der Pulpahöhle ausgehend, also peripherisch beginnend nach dem Centrum der Pulpa zu sich entwickeln. Diese letzteren oder wandständigen Neubildungen sind wohl in derselben Weise aufzufassen wie die Exostosen des Knochengewebes und können diese am einfachsten von den wandständigen Odontoblasten abgeleitet werden. Die peripherisch sich entwickelnden Neubildungen manifestiren sich in den verschiedensten Formen und sind bald rund, bald oval,

bald drusig, bald die Krone des Zahnes, die Wurzel, bei älteren oft das ganze cavum dentis ausfüllend. Die Farbe ist grau, gelb und durchscheinend. Sie treten in der Krone in Form eines Kugelsegmentes von der der Kaufläche zugekehrten Zahnbeindecke oder von deren Boden oder von den Seitenwänden in die Pulpahöhle ein. Derartige Neubildungen finden in allen Zähnen statt. Die Grenze zwischen diesem Neugebilde und dem alten Zahnbein zeichnet sich genau durch eine hellere Demarcationslinie ab, nur mit dem Unterschiede, dass sie nicht so dicht gestellt sind. Diese Zahnbeinkanälchen verästeln sich ebenfalls in diesen wandständigen Dentinkörpern und enden in kleine Büschel. In derselben Form treten auch die Osteodentin-Neubildungen an den Wänden der Pulpahöhle auf, bei denen ebenfalls das Dentin die Hauptmasse wie bei den freien Osteodentinkörpern ausmacht.

Cap. II.

Die freiliegende Pulpa.

Man ist geneigt, die Affectionen des Zahnes, namentlich die vom Blutgefässe und Nervensysteme ausgehenden, von einem eigenthümlichen Gesichtspunkt aufzufassen und zwar in der Weise, als wären diese Affectionen ganz verschieden von den analogen Affectionen anderer Organe und Körpertheile. Bei einer unbefangenen Betrachtung des Baues und der Functionen der Zähne ist dies aber durchaus nicht der Fall, das Nerven- und Gefässleben im Zahne verhält sich ganz ebenso, wie wir es anderweitig im Körper antreffen. Der physiologische Unterschied, den der Zahn vor andern Organen darbietet, besteht nur in den eigenthümlichen, dem Zahne allein zukommenden Structurverhältnissen, resp. dem Bau des Zahnbeins. Die gefäss- und nervenreiche Pulpa ist in der festen Hülle des Zahnes eingehüllt und allseitig bedeckt, so dass sie von äussern mechanischen und chemischen Einflüssen nicht unmittelbar berührt wird, eine Einrichtung, die man auch anderweitig bei Gefässen und Nerven vorfindet, die z. B. von der Epidermis oder dem Epithel geschützt sind. Man kennt das schmerzhafte Gefühl sowie die leichte Blutung, welche herbeigeführt wird, wenn das Epithel oder die Epidermis losgelöst ist und

dadurch Gefäss- und Nervenenden freigelegt werden. Die Pulpa wird durch Caries des Zahnes blosgelegt und dadurch äussern Einflüssen unmittelbar ausgesetzt, mit denen sie naturgemäss nicht in dieser Weise in Berührung kommen soll. Dieses Freiliegen ist entweder ein vollständiges oder ein theilweises von grösserem oder geringerem Umfange. Auch kann man den Zustand noch als eine Affection der blosgelegten Pulpe betrachten, wenn blos eine abnorme dünne Schicht von Zahnbein über derselben gelagert ist. Denn wenn auch hier nicht unmittelbar äussere Einflüsse mit der Pulpa in Berührung kommen, so tritt doch unter den genannten Umständen die Wechselwirkung beider durch die dünne Schicht des Zahnbeines ein. Ist die cariöse Oeffnung, durch welche die Pulpa freigelegt wird, von sehr beschränktem Umfang an irgendwelcher Stelle des Zahnes, so kann die schmerzhafte Empfindung, welche dadurch hervorgerufen wird, den Patienten wie den untersuchenden Arzt leicht täuschen, insofern die Nervenverbindungen, die die offenliegende Pulpa mit den benachbarten Zähnen verknüpfen, das Urtheil des Kranken über den Sitz des Schmerzes leicht irre leiten. Temperaturverhältnisse der Luft, der Speisen, der Getränke, chemische Verhältnisse der beiden letzteren oder anderer Stoffe, die unter andern Bedingungen gar nicht bemerkt oder vom Zahn nicht empfunden werden, rufen bei der in Rede stehenden Affection augenblicklich mehr oder minder heftige Schmerzen hervor. Der Schmerz ist dumpf, stechend, lancinirend, tritt häufig in Paroxismen auf, ist schiessend, bohrend und klopfend. Es ist durchaus nicht nothwendig, dass der Schmerz bei freiliegender Pulpa von einer Entzündung herrührt. Es ist physiologisch sehr leicht zu verstehen, dass die Pulpa auch in ihrer normalen Beschaffenheit, sobald sie nur der Luft ausgesetzt, Schmerzen und sogar sehr heftige herbeiführen kann, denn sie ist von Natur bestimmt bedeckt zu sein, andrerseits aber kommt es nicht selten vor, dass auch die freiliegende Pulpa von Entzündung ergriffen werden kann, ein Zustand, von dem wir später reden werden. Man sieht oder fühlt ein grösseres oder kleineres Löchelchen, eine Vertiefung an der oder jener Stelle, meist an der Krone, sowohl an den Vorderzähnen, als auch an den seitlichen Backzähnen. Manchmal ist diese Oeffnung noch von einer dünnen Emailschicht bedeckt und die im Zahnbein befindliche cariöse

Zerstörung schimmert gleichsam nur durch, meist als ein dunkler umschriebner Fleck. Da der Schmerz durch die obengenannten Einflüsse herbeigeführt wird, so ist er um so intensiver, je differenter diese Einflüsse sind, d. h. je kälter die Luft, oder je kälter oder je heisser die Speisen und Getränke, je saurer, schärfer und ätzender die Stoffe sind, die einen solchen Zahn berühren. Unter solchen Umständen tritt der Schmerz plötzlich ein, lässt aber meist in kurzer Zeit nach, wenn die Differenz wieder ausgeglichen ist. Da man sich aber sehr schwer von den Einflüssen losmachen kann, wie von dem Zutritt der Luft und der Speisen, so tritt der Schmerz unter der Form von Exacerbationen und Remissionen auf, obwohl der Schmerz von dem cariösen Zahne ausgeht und auch Anfangs an demselben fixirt ist, so strahlt er doch auch auf die benachbarten Zähne und zwar die derselben Kieferhälfte oder scheinbar auf den andern Kiefer aus, so dass der Kranke glaubt, im Oberkiefer einen kranken Zahn zu haben, während er sich im Unterkiefer befindet. Diese Art des Schmerzes, sowie die Empfindung des wahren oder scheinbaren Sitzes desselben sind auch da anzutreffen, wo die cariöse Oeffnung am Zahne bereits einen grössern Umfang erreicht hat oder wo umgekehrt noch eine dünne Emailschicht auf dem cariösen Zahnbein lagert. Ausser den obengenannten Einflüssen sind es fremde Körper, namentlich Speisereste, wie Fleischfasern, die in der cariösen Oeffnung liegen bleiben und durch Zersetzung einen Reiz ausüben. Ebenso sind es mechanische Zufälle, die durch fremde Körper in der Zahnhöhle erzeugt werden, wie Stoss, Schlag, Fracturen nach Zahn-Extractionen, die eine krankhafte, vom Nerven herrührende Empfindung hervorbringen. Auch können sonst fremde Körper wie Gräten, Kerne in die Zahnhöhle gelangen und Schmerz erregen. Was hier gesagt ist, bezieht sich unmittelbar auf die Aetiologie des Schmerzes, unabhängig von der Caries, obwohl einige dieser Einflüsse geeignet sind, auch diese zu erzeugen, und falls sie vorhanden, ihre Ausbreitung zu fördern.

Diagnose. Da es für den Zahnarzt darauf ankommt, genau den Zahn zu erforschen, von dem der Schmerz wirklich ausgeht und er sich auf die Aussage des Kranken nicht immer verlassen kann, so muss er zu besondern diagnostischen Hülfsmitteln seine Zuflucht nehmen. Manchmal genügt es, wenn

der Kranke kaltes Wasser in den Mund nimmt, den kranken Zahn durch Erregung des Schmerzes zu erkennen, wobei die Angabe des Kranken eher maassgebend ist, aber man kann sich mit dieser diagnostischen Untersuchung allein nicht begnügen, sondern muss sich einer spitzen Sonde bedienen, die leicht gebogen ist und mit ihr die Zähne untersuchen. Um sicher zu sein, dass man es mit einer blosliegenden Pulpa zu thun hat, muss man, wenn die Caries von einigem Umfange ist, das kranke Dentin wegnehmen, um auf die Pulpa zu kommen. Berührt man die Pulpa, so fährt der Kranke plötzlich auf, auch fliessen einige Tropfen Blutes aus. Als ein ferneres diagnostisches Hülfsmittel kann man Guttapercha oder Wachs benutzen, das man auf einen oder mehrere der vermuthlich kranken Zähne auf- oder andrückt. Trifft diese Masse die freiliegende Pulpa, so wird dadurch der Schmerz fixirt und der wirklich kranke Zahn erkannt. Man kann sich gewöhnlich mit diesem Experiment auf 2—3 Zähne einer Seite beschränken, da der Kranke, wenn auch nicht immer genau, den einen Zahn, so doch blos zwei bis drei der nächstliegenden derselben Seite als schmerzhaft angiebt. Bei einem Zweifel darüber, ob der kranke Zahn im Ober- oder Unterkiefer sitzt, kann auch der Umstand zur Entscheidung benutzt werden, welche anderweitige Nerven als die unmittelbar am Zahn befindlichen bei der Affection betheiligt sind. Bei Schmerzen in den Zähnen des Oberkiefers treten nicht selten auch Schmerzen in der Stirn-, Schläfen- und Orbitalgegend auf, während bei Schmerzen in den Zähnen des Unterkiefers mehr das Ohr und die Gegend hinter dem Ohr sowie die Occipitalgegend mit afficirt zu sein pflegen. Eine Verwechslung mit andern Affectionen am Zahne oder eine Deutung, als wenn der Schmerz aus einer Entzündung oder anderweitigen Affection der Wurzelhaut herrühre, lässt sich verhüten, denn bei der Wurzelhaut-Entzündung ist schon das blosse Aufdrücken aufeinander oder das Berühren mit dem Finger und der Sonde schmerzerregend, was bei dieser Affection nicht der Fall zu sein pflegt.

Die Prognose ist in Betreff der Beseitigung des Schmerzes sowie der Erhaltung des Zahnes im Allgemeinen günstig, wenn der Kranke bei Zeiten, d. h. wenn die cariöse Oeffnung noch gering ist, die Kunst in Anspruch nimmt. Sich selbst überlassen entzündet sich die Pulpa oder selbst die Wurzelhaut,

und es treten andere Affectionen ein, die meist den Verlust des Zahnes nach sich ziehen.

Therapie. Um die Pulpa und den Zahn zu erhalten und dennoch die Schmerzhaftigkeit, die aus dem Offenliegen der ersteren hervorgeht, zu beseitigen, liegt es auf der Hand, dass man die Pulpa zudecken muss. Man benutzt dazu Guttapercha, Wachs, Mastixlösung und andere, leicht eindrückbare Substanzen, die, wenn sie auch nicht unmittelbar auf die Sensibilität der Nerven wirken, doch durch den Abschluss der Pulpa vor äussern Einflüssen, indem sie eine schützende Decke bilden, doch einen dem normalen analogen Zustand herstellen. Um momentan die Schmerzhaftigkeit zu mildern, hat die Empirie viele Mittel angewendet, die bekannten ätherischen Oele, die durch Erzeugung von Kälte die Sensibilität abstumpfen. Cajeput-Oel, die Zimmt- und Nelkentinctur, die wahrscheinlich durch einen Reiz auf die Nachbargebilde den Schmerz von der Pulpa ableiten, wirken alle nur momentan und auf kurze Zeit. Narcotica wie Morphium, Opium etc., die man entweder örtlich auf die freiliegende Pulpa applicirt oder in die Nähe an das Zahnfleisch, sind auch nur Palliativmittel und stehen auf gleicher Stufe mit der Wirkung der innerlich dargereichten Narcotica, die die Sensibilität im ganzen Körper gleichzeitig mit herabsetzen. Man kann manchmal aber nicht umhin, diese Allgemeinwirkung der Narcotica in Anspruch zu nehmen. Die Schmerzhaftigkeit ist auch dadurch zu beseitigen, dass man den Nerven ganz zerstört; dies geschieht durch die ätzenden Mittel, wozu namentlich das Creosot, bei dessen Anwendung man aber vorsichtig sein muss, um nicht gesunde Gewebe mit zu zerstören, empfohlen wird. Die Vorsicht besteht darin, dass man nach Reinigung der cariösen Stelle ein mit Creosot befeuchtetes Baumwollenpfröpfchen auf die freiliegende Pulpa applicirt, nach Entfernung resp. Ausschneidung des cariösen Dentins. Tomes räth, nachher mit lauem Wasser auszuspritzen. Zur Entfernung der ganzen Pulpa, wie sie namentlich bei der Zerstörung durch Caries in grösserem Umfang nothwendig wird und wobei das schon vorhergehende erforderliche Ausschneiden des Dentins schmerzhaft ist, empfiehlt sich als Escharoticum die Applicirung des Arseniks in Verbindung mit Morphium und Creosot, über welches man zum Verschluss erweichtes Guttapercha legt. Der Schmerz ist anfangs sehr heftig, hört aber

nach einer Stunde auf. Nach 24 Stunden entfernt man diese Füllung und legt eine temporäre ein. Die von Lebailly angegebene Formel ist:

Acid. arsenicos.	gr. VII.
Morph. acet.	gr. XIV.
rad. Irid.	gr. CC.

m. f. p. subtiliss. cui adde creosot. q. s. ut fiat massa plastica.

Auch das Cauterium actuale ist empfohlen worden als Glüheisen und die Galvanocaustik; letztere hat den Vorzug, dass man das kauterisirende Instrument kalt einbringen kann. Bei Pulpen grösseren Umfangs, wie bei Mahlzähnen, ebenso frakturirten Zähnen nach missglückten Extractionsversuchen, wo die Nerven frei liegen, ist dieses Verfahren sehr zu empfehlen.*) Die Procedur wird mit dem Kolben- und Knopfbrenner ausgeführt, darauf wird ein Bäuschchen Baumwolle mit Aeth. sulf. und Aeth. acet. eingelegt, um das durch die ausgestrahlte Hitze erwärmte Dentin abzukühlen. Gegen das schmerzhafte Zahnbein hat Dr. Zeitmann Zinc. muriat. angewendet und zwar 2—6 gr. auf die Unze auf ein Baumwollenbäuschchen gebracht und in die kranke Höhle gelegt; nach 10 Minuten tritt völlige Empfindungslosigkeit ein. Auch die Extraction des Zahnnerven, wo sie angeht, ist natürlich ein Mittel zur Beseitigung des Schmerzes; sie lässt sich vorzugsweise bei den vorderen einwurzeligen Zähnen bewerkstelligen. Es giebt dazu mehrere Instrumente, aber die von Samuel White construirten Nerven-Extractoren eignen sich dazu am besten. Diese Nervnadeln müssen besonders dünn sein, damit man bis in die Wurzeln bequem vordringen kann, da sie sonst bei den Rotationen im Wurzelkanal leicht abgedreht werden und stecken bleiben; die Entfernung derselben ist dann sehr schwierig. Bleibt ein solches Stück abgebrochenen Drahtes im Wurzelkanal zurück, so erhält er nicht nur die Schmerzen, so lange er unverändert darin liegt, sondern auch später noch fortwährend durch seinen Zerfall in Rost, der gleichfalls als ein fremder Körper wirkt. Bei der Entfernung der Wurzelnerven werden auch die Blutgefässe zerrissen und es treten da-

*) Bruck, Die Galvanocaustik in der zahnärztlichen Praxis. Leipzig, Arthur Felix 1864.

her gleichzeitig ein oder mehrere Tropfen Blut von der Wurzel in die Zahnhöhle, ja in manchen Fällen besteht die Blutung längere Zeit; es ist daher vortheilhaft, sobald man die Nerven entfernt hat, zunächst mit kaltem Wasser die Pulpahöhle auszuspritzen und dann ein Stypticum wie liq. ferri sesquichlorati, womit man ein Bäuschchen befeuchtet, das man bis in die Höhle des Zahnes bis zur Wurzelspitze bringt, einzuführen. Obwohl das kalte Wasser allein schon in vielen Fällen genügen mag, so habe ich auch aus dem Umstande, dass längere oder kürzere Zeit nach gestillter Blutung der betreffende Zahn sich noch entfärbte und in grösserem oder geringerem Umfange schwarz, bläulich oder aschgrau wurde, entnehmen müssen, dass noch nachträglich eine Blutung stattgefunden hat, und deshalb lege ich jedesmal nach Anwendung des kalten Wassers das oben erwähnte Charpiebäuschchen ein und befolge diese Methode auch bei den kleinen Backenzähnen des Ober- und Unterkiefers.

Cap. III.

Pulpitis acuta.

Wir haben gesehen, dass das Freiliegen der Pulpa allein für sich schon heftige Schmerzen zu erregen im Stande ist. Die Pulpa braucht bei dieser Affection noch gar nicht in ihrem Gewebe verändert zu sein, noch überhaupt etwas Krankhaftes darzubieten; in der Regel aber dauert es nicht lange, dass die frei liegende Pulpa in Entzündung übergeht. Wir finden daher die Pulpitis am häufigsten bei Zähnen, die eine grössere oder geringere cariöse Oeffnung bereits haben. Es kommt zwar auch vor, dass eine ganz geschlossene Pulpa, wobei das harte Gewebe des Zahnes, das die Pulpa umgiebt, ganz gesund ist, sich gleichfalls entzündet. Da dies gewöhnlich aus inneren Ursachen entsteht, so werden wir hier nicht davon reden, sondern den Zustand erst bei den durch allgemeine Blutstörungen erzeugten Entzündungen erwähnen. Wie selten übrigens die ganz geschlossene Pulpa im Verhältniss zu der frei liegenden sich entzündet, geht durch Tomes hervor, der unter 100 Fällen nur ein Mal eine Entzündung bei geschlossener Pulpa beobachtete, während sie 99 Mal bei cariösen Zähnen

vorkam. Die Seltenheit zugegeben, scheint dieses Verhältniss doch zu niedrig gegriffen zu sein.

Noch ehe es bis zur wirklichen Entzündung gelangt, treten zeitweise, besonders wenn Speisereste oder andere Stoffe in den Zahn gekommen sind, stärkere Schmerzen ein, die aber, wenn die Stoffe entfernt werden, wieder aufhören, bis dann die Entzündung nach längerer oder kürzerer Zeit auftritt. In der Regel begleitet die Entzündung ein Gefühl von Hitze und Schmerz, auf der ganzen betreffenden Gesichtsseite ist die Wärme vermehrt. Diese Zufälle treten unter Exacerbation und Remission auf. Die Heftigkeit des Schmerzes, sowie seine Dauer sind übrigens auch von der Constitution und von dem Verhalten des Kranken mit bedingt, sowie von der Grösse und der Beschaffenheit des Zahnes selbst. Der Schmerz wird vermehrt durch Druck auf den Zahn, wenn die Pulpa an Umfang zugenommen hat und über die Höhle des Zahnes sich verbreitet, was in der Regel der Fall ist, denn durch die Hyperämie, welche die Entzündung begleitet, nimmt auch die Pulpa an Umfang zu. Wenn die Pulpa nicht über die Zahnkrone hinausragt, wird der Schmerz durch Druck nicht vermehrt. Eine akute Entzündung der Pulpa hält wohl selten länger als zwei bis drei Tage an, denn der Process der Entzündung hat innerhalb dieser Zeit bereits das Gewebe der Pulpa zerstört. Der hyperämisch congestive Zustand giebt sich bei der Pulpitis nicht blos am kranken Zahne, sondern auch an den benachbarten Zähnen zu erkennen, insofern Nerven und Gefässe mit afficirt werden; so ist die art. maxill. ext. nicht blos gespannt und härter anzufühlen, sondern auch eine vermehrte Pulsation wahrzunehmen bei Zähnen des Unterkiefers, bei Zähnen des Oberkiefers ist es die temporalis. Wie einerseits die Heftigkeit des Schmerzes von der Akuität der Entzündung bedingt ist und diese wiederum, wie gesagt, unter anderen auch von individuellen, aber allgemeinen Verhältnissen des Kranken, so wird sie andererseits auch von den secundären Veränderungen bedingt, welche unmittelbar auf die Entzündung folgen oder ihr selbst noch angehören. Zu diesen Veränderungen kann man ein Erlöschen des Entzündungsprocesses an einem Punkte der entzündet gewesenen Pulpa rechnen, während die Entzündung den nächst gelegenen, bisher noch intact gebliebenen Theil der Pulpa befällt. In diesem Falle kann der Schmerz

zeitweise ganz aufhören oder wenigstens in seiner Art verändert werden, um dann in späterer Zeit in derselben klopfenden Weise, wie früher, aufzutreten. Eine solche Form stellt die chronische Pulpitis dar, sie bedeutet nur das mehr oder weniger schleichende Vorschreiten der Entzündung von einem Punkte der Pulpa zum andern; übrigens wird die Heftigkeit des Schmerzes gerade bei dieser Form der Zahnaffection auch aus dem Umstande erklärlich, dass die durch die Entzündung angeschwollene Pulpa räumlich beengt und gedrückt wird, wobei nur ein theilweises Ausweichen des hyperämischen Gewebes nach der cariösen Oeffnung zu ermöglicht ist. Im normalen Zustande ist genau so viel Raum, dass die Pulpa rings herum von der anliegenden Zahnbeinsubstanz umschlossen, ohne dass ein freier Zwischenraum bleibt; ist sie entzündet, wird der Raum zu enge, die Capillargefässe dehnen sich aus und üben einen Druck auf die sensitiven Nervenfasern aus. Die zu- und abnehmende Heftigkeit des Schmerzes hängt aber auch von andern, die Circulation hemmenden Einflüssen ab und von den äusseren Temperatur-Verhältnissen des Körpers. Bei aufrechter Stellung wirkt das Gesetz der Schwere und mildert den Schmerz dadurch, dass nicht so viel Blut nach dem Kopfe getrieben wird; dagegen nimmt der Schmerz gewöhnlich zu bei horizontaler Lage des Kranken, zumal in der Bettwärme. Bei sehr heftiger Entzündung kann das ganze Gefäss- und Nervensystem daran Antheil nehmen und der Kranke in einen fieberhaften Zustand versetzt werden, auch kann die Entzündung sich auf die Wurzelhaut fortpflanzen, wobei dann das Gefühl eintritt, als wäre der Zahn zu lang und als wäre er beständig im Heben und Sinken. Auch wird der Zahn in der That in der Alveole etwas gehoben und erscheint deshalb etwas länger. Bei der Periodontitis ist das Umgekehrte der Fall und kann sich die Entzündung auf die Pulpa fortpflanzen. Die Entzündnng der Pulpa der kleinen Backenzähne im Oberkiefer steht wohl an Intensität oben an, das Augenlid ist gespannt und schwer beweglich, heftiger Kopfschmerz, Mangel an Appetit, Schlaflosigkeit, Frösteln mit flüchtiger Hitze gehören der Pulpitis, wenn sie heftig ist, an. In anatomisch-pathologischer Beziehung zeigt sich die Pulpa entweder partiell oder total entzündet, und hat ein scharlach- und selbst dunkelrothes Ansehen, während sie nor-

mal fleischfarben oder blassroth ist. Die Röthung rührt nach Wedl*) von einer Ueberfüllung der Blutgefässe mit Blut oder von der Durchtränkung der Pulpa mit Blutfarbstoff her, der von den rothen Blutkörperchen diffundirt. Ferner sagt Wedl: „Betrachten wir das Gesammtbild einer entzündeten Pulpe, so giebt sich eine Anomalie des Stoffwechsels hierbei kund durch eine gesteigerte Zu- und verminderte Abfuhr des Blutes, eine erhöhte Transudation, eine Anhäufung exkretorischer Stoffe, ferner durch eine Prolification von Zellen, welche das Stützgewebe der Pulpa und die bindegewebige Umhüllung der Nerven und Gefässe bilden und eine Massenproduction von Eiterkörperchen oder grösseren, alsbald verschrumpfenden Kernen, welche Prolification zusammen eine partielle, totale Verbildung und Zerstörung des Pulpenparenchym's herbeiführen. Bei traumatischer Entzündung findet eine Haemorrhagie statt und in Folge des Blutaustritts in die Zahnsubstanz bekommt die Pulpa manchmal ein punktirtes, gesprenkeltes, partiell geröthetes Aussehen. Die Röthung kann an jedem Theile der Pulpa sichtbar werden, an der Pulpa-Wurzel, deren Körper und Krone.

Eine Zertheilung ist wohl hier auch ebenso gut wie anderweitig bei der Entzündung zu constatiren, d. h. der congestive und hyperämische Zustand kann ohne weitere Folgen und ohne andere pathologische Veränderung des Pulpagewebes sich zurückbilden. Indess ist das doch nur höchst selten der Fall, zumal da cariöse Zähne, bei denen doch die Pulpitis am häufigsten vorkömmt, immer wieder von aussen Schädlichkeiten zuführen, welche die Pulpa bald wieder von Neuem bis zur Entzündung reizen. Eher, obwohl seltener, kommt eine Ablagerung von Dentin zu Stande, so dass die entzündet gewesene weiche Pulpa in eine harte, feste Masse verwandelt wird. Nicht selten wird die Entzündung, wenn auch nicht ganz gehoben, so doch etwas gemindert, wenn aus den überfüllten Gefässen ein oder zwei Tropfen Blut austreten. Manchmal wird der Kranke von selbst zu einer saugenden Bewegung mit der Zunge an den kranken Zahn veranlasst, und indem dadurch ein Zeitmoment des äussern Luftzutritts abgesperrt ist, dehnen sich durch Druck von unten die Gefässe von selbst noch mehr aus und platzen, wodurch gleichfalls mitunter noch eine Blutung

*) Pathologie der Zähne. 1870. Wien.

entsteht. Wenn auch der Schmerz gelinder wird, so dauert das doch in der Regel nicht lange und die Entzündung schreitet weiter vor. Diese Zustände rufen oft die Theilnahme der Wurzelhaut und des intraalveolären Periosts hervor und deshalb findet man Alveolar-Abscesse nicht blos bei selbstständiger und isolirter Entzündung der Wurzelhaut, sondern auch als Begleiter der Pulpitis.

Aetiologie. Die Entzündung der Pulpe wird hervorgerufen durch äussere Schädlichkeiten und durch innere Ursachen. Zu den letzteren gehören alle quantitativen Störungen der Circulation, wie z. B. Unterleibsstockungen, Menstruations-Anomalien, Schwangerschaft, Herz- und Gefässkrankheiten. Zu den äusseren Ursachen gehören zunächst Stösse, Schläge, Fracturen der Zähne, ferner chemische Reize, die von aussen an die Pulpa kommen. Unter die mechanischen ist noch der Druck der Plombe zu rechnen, die, wenn sie zu frühzeitig eingelegt, die heftigsten Beschwerden veranlassen kann. Es ist daher die von amerikanischen Zahnärzten befolgte Methode, wochenlang den Zahn mit einer temporären Füllung zu schliessen, bevor man daran denkt, denselben mit Amalgam oder Gold zu plombiren, die empfehlenswertheste. Ausserdem können in der Pulpa Neubildungen von Dentinkörpern, die zuweilen allerdings unschädlich bleiben, manchmal, wenn sie ein gewisses räumliches Maass überschreiten, durch ihre verschiedene äussere Formation die Nerven reizen und die Pulpa entzünden.

Prognose. Aus dem oben angegebenen Verlauf und den Ausgängen der Pulpitis kann man schon ersehen, dass nur in seltenen Fällen eine vollständige restitutio in integrum zu erwarten ist. Eiterung, die eventuell zu Pyorrhoe führt, die Theilnahme der Wurzelhaut, Abscessbildung an derselben und endlich Detritus der Pulpa, machen die Krankheit in Bezug auf die Prognose ungünstig, wenn auch der Schmerz beseitigt wird.

Therapie. Bei der Therapie sind zwei Momente zu berücksichtigen, die Beseitigung des Schmerzes und womöglich die Erhaltung des Zahnes. Ist die Entzündung noch frisch und die Pulpa noch erhalten, so kann eine antiphlogistische Behandlung örtlich und allgemein angewendet werden. Ist die Pulpa aber bereits zerstört und die Alveole mit ergriffen,

so ist die Extraction indieirt. Indess kann man selbst bei Eiterungsproeessen der Pulpa Emollientia wie Malven, Eibisch, Mohnköpfe versuchen. Die Blutegel, die sonst allgemein empfohlen werden, lobt Tomes nicht und er meint, dass sie das Leiden eher verschlimmern als verbessern. Meiner Ansicht nach sind Blutegel, direct über den affieirten Zahn angesetzt, von grossem Nutzen, während sie in der Nachbarschaft applieirt unangenehme Folgen nach sich ziehen. Ebenso sind noch Scarifieationen zu empfehlen, die so tief als möglich zu machen sind. Ausser diesen örtlichen beruhigenden Mitteln muss man auch oft zu ableitenden Mitteln seine Zuflucht nehmen, wie z. B. Vesicatore hinter das Ohr und Fussbäder aus Salz, Asche, Essig mit warmem Wasser. Auf die Diät wird man besonders Rücksicht nehmen müssen, da die Affection zuweilen von Fieber begleitet ist. Das Regimen muss dem therapeutischen Verfahren entsprechen und der Kranke muss leichte kühlende, diluirende Getränke geniessen und auf Stuhlentleerung halten. Ebenso muss der Kranke äussere Reizungen des Zahnes vermeiden und weder durch feste Nahrungsmittel noch durch kaltes Wasser oder Luftzug den Zahn irritiren Sind die angegebenen complicirten Zustände nicht vorhanden, so kann man den Zahn zu erhalten suchen, zu welchem Zwecke zunächst die Pulpa zerstört werden muss, was in der Regel mit Arsenik bewerkstelligt wird, der sowohl durch seine ätzende als auch durch seine narcotische Wirkung die Schmerzhaftigkeit in einigen Stunden zu tilgen im Stande ist.

Cap. IV.

Die chronische Entzündung der Pulpa.

Mit dem Begriff der chronischen Entzündung können wir am Zahne eine längere Dauer des entzündlichen Krankheitsproeesses mit gleichzeitig gereizter Intensität desselben verbinden. Die Art des Schmerzes ist weniger ein unterscheidendes Merkmal zwischen der acuten und chronischen Entzündung, denn in beiden Fällen kann die Pulpa freiliegen, und wie wir schon oben gesehen haben, ist die freiliegende Pulpa allein schon die Veranlassung zu heftigen Schmerzen. Indess kommt

es bei der acuten Pulpitis eher vor, dass heftige Schmerzen continuirlich sind und dass die Entzündung auch bei ganz geschlossener Pulpa auftreten kann, während bei der chronischen nicht bloss die Dauer des ganzen Verlaufes, sondern auch der sich Wochen und Monate lang hinziehende Wechsel zwischen intensiver und geringer Schmerzhaftigkeit und selbst zeitweiser Schmerzlosigkeit diagnostisch verwerthet werden kann. Hieraus geht auch hervor, dass die Betheiligung der zur betreffenden Pulpa gehörigen Nervenzweige im Gesichts- und Kopftheile bei der acuten Entzündung stärker ist als bei der chronischen, sowie der Umstand, dass es bei ersterer gewöhnlich zu einem allgemeinen fieberhaften Leiden mit nervösen Symptomen kommt, was bei letzterer weniger oder gar nicht der Fall ist, insofern der Reiz, der bei einer chronischen Entzündung einen zwar länger dauernden aber milderen Charakter hat, eine weniger intensive Entzündung hervorruft, kann die chronische Entzündung entstehen, wenn von vornherein der Reiz ein milder ist oder wenn die Intensität der acuten Entzündung nachgelassen hat, also die chronische aus der acuten hervorgeht. Bei offenliegender Pulpa, wie dies bei der chronischen Entzündung immer der Fall zu sein pflegt, lässt sich dieser Zustand, abgesehen von den genannten Erscheinungen auch anatomisch nachweisen. Bei der acuten Entzündung ist eine Hyperaemie und vermehrte Vascularität in einem hohen Grade vorhanden und über eine ziemliche Strecke oder über die ganze Pulpa verbreitet; bei der chronischen sind diese die Entzündung begleitenden Momente im niedern Grade vorhanden und beschränken sich meist auf eine kleine Stelle, ziehen sich aber gewöhnlich durch die unvermeidlichen Einflüsse, mit denen die entzündete Pulpa in Berührung kommt, von einer Stelle auf die andere fort. Wenn nicht Hülfe intervenirt, so wird auch bei der chronischen Entzündung die Pulpa schliesslich zerstört. So sehen wir nicht selten, dass das Gewebe an einem Punkte der entzündeten Pulpa in Eiterung übergeht. Gewöhnlich wird dieser Eiter entfernt, so dass man nachher weiter nichts als einen Defect in der Pulpa bemerkt. Haben sich aber mehrere solcher kleiner Eiterpunkte an der Pulpa gebildet, so können dieselben in einen grössern Abscess zusammenfliessen. Fig. 9, Tafel I. zeigt eine Pulpitis chronica mit Suppuration. Man erkennt deutlich kleinere Abscesse in

der Substanz zerstreut (a). In Fig. 12, Tafel II. sieht man einen grössern haemorrhagischen Abscess (a) neben bedeutender Erweiterung der Gefässe, sowie einen haemorrhagischen Heerd (b) im Pulpenparenchym eines ersten Mahlzahnes des linken Unterkiefers. Da das hauptsächlichste Symptom aller Zahnaffectionen der Schmerz ist und in vielen Fällen ausschliesslich das einzige, so kann nur die Art des Schmerzes, seine Remission und Exacerbation, die Zeit seines Anhaltens innerhalb der genannten Perioden, seine Dauer den hauptsächlichen Unterschied der verschiedenen Affectionen charakterisiren. Das was man beim Zahne seine Function nennt, ist so beschränkter Natur, dass daraus kein pathognomisches Zeichen für bestimmte Krankheitszustände entnommen werden kann. Nur die Theilnahme des Zahnfleisches, der Mundschleimhaut und der weichen und harten Gesichtsgebilde stehen mehr mit der Intensität und der Art des Leidens in Verbindung. Was nun den Schmerz bei der chronischen Entzündung betrifft, so ist er, wie schon gesagt, verhältnissmässig geringer, aber lange anhaltend. Nach den pathologischen Veränderungen, die der Zahn erfährt, lässt sich der Zustand genauer bestimmen als nach den Symptomen. Wiederholte Entzündungen machen, dass das Parenchym zu Grunde geht, die Pulpa ihre Consistenz verliert und in eine breiige, übelriechende Masse verwandelt wird. Hat sich ein solcher Process gebildet, so entsteht perforirende Caries, die sich durch eine Oeffnung entleert und wenn die Pulpa noch von einer Zahnbeindecke geschlossen ist, sich in die Tiefe in den Wurzeltheil der Pulpa senkt, so dass sich durch Reizungen des Periodontiums und der umliegenden Häute und Membranen Complicationen entwickeln, die zu den schmerzhaftesten Affectionen der Zähne führen. Ausser den früheren Symptomen gesellt sich noch Röthe des Zahnfleisches hinzu, das Gesicht schwillt an und durch die Anschwellung der Muskeln und des Zellgewebes entsteht eine grössere oder geringere Geschwulst; doch ist bei der chronischen Entzündung die Geschwulst weniger ausgedehnt als bei der acuten und beschränkt sich mehr auf die Gegend des ergriffenen Zahnes. In Folge der Anschwellung lässt der Schmerz nach, Frösteln, flüchtige Hitze und unregelmässig auftretende Schweisse gesellen sich hinzu. Die Ursachen der chronischen Entzündung liegen, abgesehen von den durch

Caries u. s. w. bedingten örtlichen Einflüssen, vielfach in allgemeinen Zuständen, welche mit Circulationsstörungen verbunden sind. Solche Zustände sind die Schwangerschaft, bei der die Menge des Blutes und seine Circulationsverhältnisse bekanntlich mehrfach verändert worden sind. Es ist wahrscheinlich, dass die Zahnschmerzen, die in den ersten Monaten entstehen, mehr nervöser Art sind, während die hyperämischen Zustände und die chronische Entzündung mehr in den letzten Monaten auftreten. Denn die Unregelmässigkeiten der Circulation bilden sich um so eher aus, je mehr der Uterus mit vorschreitender Schwangerschaft an Umfang zunimmt. Bekanntlich führt die Pubertät ebenfalls zu Veränderungen der Circulations-Verhältnisse, ebenso wie die climacterischen Jahre. Alle Momente, die um die Lebensphasen, wo die Circulations-Verhältnisse eine Aenderung erleiden, noch reizend und begünstigend auf Hyperaemie und Congestion wirken, wie z. B. eine sehr kräftige, reizende Lebensweise oder spirituöse Getränke, werden um so leichter eine chronische Entzündung in diesen Zeiten herbeiführen. Bei Menstruationsstörungen, sowohl bei Metrorrhagien als bei Amenorrhoe kommt chronische Pulpitis vor. Sonstige Störungen der Circulation, die auf die Zähne nachtheilig wirken, werden herbeigeführt durch Stockungen in der vena portae oder durch Krankheiten des Herzens und der Gefässe. Wir sehen daher die chronische Entzündung auch bei Hämorrhoidariern, bei Personen, die an Aneurysma oder Klappenfehlern leiden, bei gichtischen oder rheumatischen Affectionen.

Pathologische Anatomie. Untersucht man die Pulpa, nachdem sie durch Sprengung des Zahnes aus demselben entfernt worden und geht man in die tiefer liegenden Schichten über, so sieht man eine partielle oder totale Infiltration mit kleinen rundlichen Zellen. Die Blutgefässe haben an Volumen zugenommen und strotzen von Blut. Auf diese Vergrösserung hat schon Albrecht hingewiesen. Ausserdem zeigt sich die Pulpa getrübt und ihre Zellen vielfach heftig degenerirt. Die von den Elfenbeinzellen ausgehenden und in die Zahnscheiden sich erstreckenden Fortsätze sind ebenfalls gelockert und geschrumpft. Bildet das Zahnbein eine Decke über der eiternden Pulpa oder ist das Zahnbein gesund und geht der Eiterungsprocess in Ulceration über, so kann es zu einer Excavation

des wandständigen Zahnbeines kommen. Mir ist bis jetzt noch kein derartiger Fall vorgekommen und giebt der von Wedl in seinem Atlas No. 51 bezeichnete Fall näheren Aufschluss. An diese Beobachtung reihen sich die von Th. Bell beobachteten beiden Abscessöffnungen im Zahnbein der Elephantenstosszähne. Nach der von Th. Bell gegebenen Beschreibung scheint in erster Linie Wurzelhautentzündung die consecutive Pulpitis resp. Eiterung hervorgerufen zu haben, da der betreffende Zahn vollständig intact gewesen.

Hat sich die Eiterung auf einen Abscess im Pulpenparenchym beschränkt und ist noch keine Senkung erfolgt, die die Wurzelhaut mit ergriffen hätte, so ist die von Archigenes auch neuerdings vielfach angewendete Methode der Anbohrung des Zahnes zu empfehlen. Ist eine cariöse Oeffnung vorhanden, so geschieht die Entleerung am besten durch dieselbe. Das Verfahren ist so bekannt, dass eine Erörterung unnöthig ist. Nach vollbrachter Operation und Beruhigung der Schmerzen durch kaustische Mittel, verschliesst man provisorisch mit einem leichten Füllungsmaterial wie etwa Hill stopping. Hier ist gerade die Wärme am empfehlenswerthesten, Kataplasmen von Hafergrütze thun die herrlichsten Dienste. Ist die Pulpa zugänglich und die der Luft exponirte Höhle gross genug, so ist die Eröffnung durch eine Karlsbader Nadel sehr geeignet, den Kranken vom Schmerze und die Pulpa vom Eiter zu befreien. Der Uebergang aus diesem Stadium in das gangränöse hat einen sehr raschen Verlauf, wenn bei der Pulpitis suppurativa im Gefolge der Periodontitis Exsudatbildungen an der Wurzelspitze eintreten. Auch bei Milchzähnen, deren Wurzeln durch den Druck des bleibenden Zahnes resorbirt werden, kann die Pulpa in einen breiigen, übelriechenden Detritus übergehen und ist hier die grünliche Farbe vorherrschend. Wesentliche Bestandtheile dieses Detritus sind geronnenes, entfärbtes Blut und Haematoidin-Krystalle. Derartige Fälle von Gangraen der Pulpa kommen bei Wurzelhautabscessen mit vollkommenen Verschluss durch das Zahnbein vor.

Cap. V.

Atrophie der Pulpa.

Durch Periodontitis, wenn bereits eine Exsudat-Bildung an der Wurzel eingetreten, die Gefässe comprimirt und dadurch die Blutzufuhr mehr oder weniger abgesperrt ist, ausserdem bei der vorher beschriebenen Pulpitis acuta, wo durch die congestiven und entzündlichen Processe eine Eiterung in der Substanz der Pulpa eintritt, entsteht ebenso wie an abgeriebenen Zähnen in späterem Alter, auch an Milchzähnen der Zustand der Atrophie der Pulpa. Der Zustand ist schmerzlos, die Vernichtung der Zahnsubstanz oder vielmehr das beständige glasartige Zerbröckeln derselben tritt ein, bei gesunden Zähnen mit heftigen Schmerzen, die anhaltend sein können, wesshalb man oft genöthigt ist, Zähne mit gesundem Zahnbein zu extrahiren. Ist eine derartige Atrophie der Grund, so tritt bei vielen Menschen dieser Process auch in der Wurzelhaut ein und die Zähne werden locker. Bei alten Leuten, bei Diabetes, nach Schmierkuren, bei Fluor albus, in klimakterischen Jahren werden die Zähne in den Alveolen gelockert und tritt die Atrophie der Pulpa am häufigsten ein.

Pathologische Anatomie. Diese Art der Absorption der Pulpa manifestirt sich durch ein geschrumpftes Aussehen, die Farbe ist matt, gelblich, grau, theilweise dunkelbraunroth und charakterisirt sich durch bedeutenden oder verminderten Gehalt an Blut. Das Volumen einer derartigen Pulpa ist so sehr vermindert, dass sie einem Zwirnsfaden ähnelt. Eine sehr interessante Form dieser Atrophie der Pulpa ist die netzförmige, welche Diagnose erst post extractionem zu stellen ist. Fig. 10, Taf. I. In einzelnen untersuchten Exemplaren fand ich die Dentinzellen erhalten, häufig aber auch nicht. Durch die Verschrumpfung der Nervengefässe, welche peripherisch verlaufen, bleibt eine Art Häutchen zurück, welches das netzförmige Ansehen zeigt. Nach Wedl erreichen Blutgefässe weiteren Calibers bei dieser Art von Atrophie in einwurzligen Zähnen einen Querdurchmesser von 0,2 Mm. und darüber, sind gewöhnlich nach der Extraction ganz blutleer, verlaufen in wellenförmigen Excursionen und haben den arteriellen oder

venösen Gefässcharakter ihrer Wandung eingebüsst, in dem letztere bloss aus einer zarten Membran mit kaum unterscheidbaren geschrumpften Kernen besteht. Gewöhnlich gesellen sich noch Blutzersetzungsproducte dazu als feinkörnige, präcipirte Pigment-Massen, Fettsäurekrystalle etc.

Die Prognose ist ungünstig, weil durch die begleitende Wurzelhautentzündung, ferner durch das Lockerwerden der Zähne die Erhaltung unmöglich wird und die Extraction vollzogen werden muss.

Therapie. Sind die in der Aetiologie als praedisponirend aufgeführten inneren Krankheiten der Grund der Auflockerung und der durch sie bedingten Pulpa-Atrophie, so sind neben den inneren Mitteln, wie Chinin, Valeriana etc. adstringirende und tonisirende Mittel angezeigt.

Cap. VI.

Hypertrophie der Pulpa.

Die Hypertrophie der Pulpa entsteht meist durch vermehrten Blutzufluss. Ist die Höhle geöffnet und die Pulpa freiliegend, so bildet sich durch Gefässerweiterung ein kleines, rothes Knötchen (Pulpapolyp) von schwammähnlicher Consistenz mit geringem Ausfluss von Blut verbunden und entweder von der Pulpawurzel oder Pulpakrone ausgehend. Es enthält nach Wedl ein reichliches Lager rundlicher und spindliger Zellen von wenig differentem Umfang des Zellenkörpers, das bei einer geringen fasrigen Intercellularsubstanz das hauptsächlichste Parenchym der Geschwulst ausmacht. Die Geschwulst kann an Umfang zunehmen und über die cariöse Zahnkrone emporwuchern. Durch Reizung des Antagonisten oder durch Zusammenbeissen kann diese Neubildung in Eiterung übergehen und schmerzhaft werden. In grossen Mahlzähnen Erwachsener und in den Milchbackenzähnen kommt diese Neubildung sowohl am Ober- als am Unterkiefer vor. Die Behandlung besteht in der Vernichtung durch Excision mittelst Bistouri oder auf unblutigem Wege mit der Galvanocaustik oder mit Aetzmitteln. Bleibt bei diesem Processe noch ein Stück in der Tiefe der Wurzelkanäle zurück, so sucht man

durch Compression mit einer temporären Füllung den Rest zur Resorption zu bringen. Tritt eine Entzündung dieser restirenden Stücke ein, so muss die Füllung entfernt und ein entzündungswidriges Verfahren eingeleitet werden. Gelingt das nicht, so ist die Extraction des Zahnes indicirt, jedoch Vorsicht anzurathen, wegen der durch die Neubildung dünner gewordenen Zahnwände.

Cap. VII.

Verfärbung der Zähne.

Dieses Phänomen ist in den zahlreich verzweigten Gefässen der Pulpa begründet und wird durch entzündete oder freiliegende Pulpen in gesunden oder kranken Zähnen hervorgerufen. Die Hauptursache sind die durch äussere Agentien oder Aetzmittel oder Entzündungen hervorgerufenen Blutextravasate, welche das Zahnbein entfärben. Bei schmerzhaften Zähnen, wo eine Empfindlichkeit bei Temperaturwechsel eintritt, oder bei deren Excavation der cariösen Substanz, ist man gewöhnt, Arsenik anzuwenden, wodurch eine Verletzung der Blutgefässe der Pulpe eintritt, welcher Blutaustritt eine Verfärbung im Zahnbein veranlasst. Die Verfärbung, die auf diese Weise erfolgt, ist entweder roth, blauschwarz oder aschgrau. Sie beginnt entweder von der Pulpahöhle gegen die Krone des Zahnes bis zur Mitte, oder durchzieht ihn ganz, oder tingirt ihn mit zwei Farben, in der Mitte mit einer Demarcationslinie. Der Schmelz bleibt frei. Bei dünnen Kieferlamellen schimmert der entfärbte Hals des Zahnes durch. Nach Wedl ist grössere oder geringere Röthung des Zahnbeines in verschiedenen Ursachen begründet. Die sehr dicht liegenden mittleren Zahnbeinkanälchen nämlich enthalten mit Blutfarbestoff gefärbte Flüssigkeiten und erscheinen daher diese Partien besonders dunkel. Die bald gelblich-röthliche, rosen- oder graurothe Farbe hängt nicht von der Veränderung des Blutfarbestoffes, sondern von dem mehr oder weniger weiten Vordringen desselben innerhalb der Zahnsubstanz ab. Heyder, in der Vierteljahrschrift für Zahnheilkunde, hat einen Fall bei gesunden Zähnen beobachtet, wo zwei Mädchen im Alter von 7 Jahren rosenrothe Zähne hatten und merkwürdiger Weise

auch bei der zweiten Dentition. Typhus, Meningitis, Cholera führen mitunter zu rother Verfärbung der Zähne, während das Heer der Unterleibskrankheiten die Zähne schmutzig gelb macht. Bei Phthisis und Chlorose zeigen die Zähne eine mattweisse, glänzende und durchscheinende Färbung. Die Prognose ist ungünstig. Die Therapie besteht in Bleichen durch Chlorkalk, Citronensäure, Application von Blutegeln. Das beste Mittel bleibt die Anbohrung des cavum dentis, nachherige Extraction des Zahnnerven und spätere Application des liquor ferri sesquichlorati in den Wurzelkanal. Diese Methode hat sich in der Praxis am besten bewährt.

Erklärung der Abbildungen.

Fig. 1, Taf. I. Dentinkörper aus dem Pulpenparenchym mit radiär verlaufenden Zahnkanälchen ca. $^{200}/_{1}$.

„ 2, „ I. Stück der Pulpakrone eines gesunden Augenzahnes mit vielen Dentinkörpern $^{30}/_{1}$.

„ 3, „ I. Dentinkörper in der Pulpa eines Milchzahnes $^{90}/_{1}$.

„ 4, „ I. Dentinkörper mit scheinbarer Mantelzone $^{90}/_{1}$.

„ 5, „ I. Dentinkörper im Pulpenparenchym eines Hundezahnes $^{90}/_{1}$.

„ 6, „ I. „ „ „ „ Pferdezahnes $^{90}/_{1}$.

„ 7, „ I. Osteodentinkörper aus dem Wurzelkanale eines grossen oberen Mahlzahnes $^{90}/_{1}$. (Die Knochenkörperchen sind mit starker Vergrösserung gezeichnet.)

„ 8, „ I. Agglomerirte Dentinkörper $^{90}/_{1}$.

„ 9, „ I. Pulpitis chronica mit kleinen Abscessen (a) $^{90}/_{1}$ (freie Dentinkörper).

„ 10, „ I. Netzförmige Atrophie mit Dentinkörpern $^{90}/_{1}$.

„ 11, „ II. Verzahnungsrand eines Dentinkörpers.

„ 12, „ II. Pulpitis chronica mit einem grösseren hämorrhagischen Abscesse, (a) erweiterten Blutgefässen und einem hämorrhagischen Heerde (b) (schwache Vergrösserung).

„ 13, „ II. Massenhafte Anlagerung von grossen und kleinen Dentinkörpern im Pulpenparenchym (schwache Vergrösserung).

„ 14, „ II. Mikroskopischer Schnitt eines Pulpapolypen ca. $^{150}/_{1}$.

„ 15, „ II. Stück einer frisch in Jodserum zerzupften Pulpa vom Menschen mit kleinsten Dentinkörpern, (a) ein Körperchen von 0,05 mm. Länge und 0,012 mm. Breite mit zahlreichen Zahnbeinkanälchen durchzogen, (c) ein bedeutend kleines Körperchen, ebenfalls mit mehreren Zahnbeinkanälchen, (b) kleinster Dentinkörper von 0,0025 mm. Länge mit einem einzigen Zahnbeinkanälchen, (d) Nervenfaser 800 Vergr. mit dem Zeichenprisma aufgenommen.

„ 16, „ II. Stückchen aus derselben Pulpa a, b, Anfänge der kleinsten Dentinkörper c, d, blasse Protoplasma-Fortsätze zwischen den feinen Bindegewebsfibrillen der Pulpa, um welche sich die ersten Anfänge der Dentinkörper ablagern.

Fig. 7.

Fig. 8.

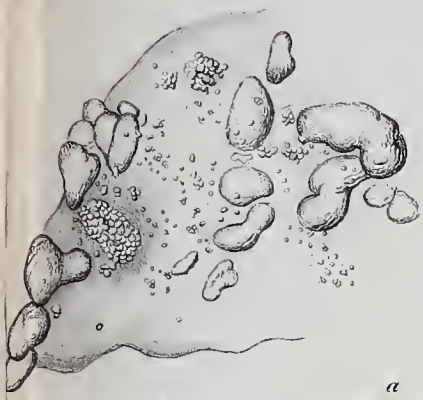

Fig. 2.

Fig. 4.

Fig. 3.

Fig. 9.

Fig. 5.



Fig. 1.

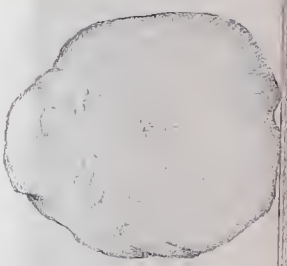

Fig. 10.

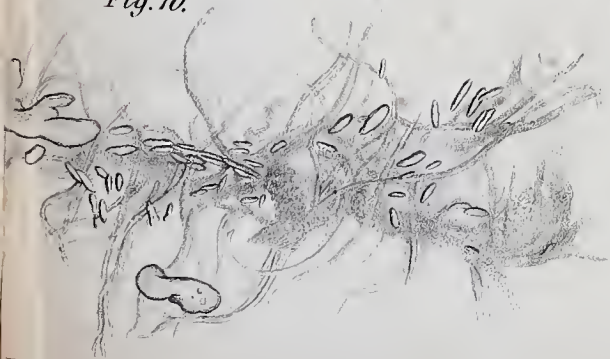

Fig. 6.



Elsner rd nat. del.

Lith. Institut von S. Lilienfeld, Breslau.

Fig. 13.

Fig. 14.

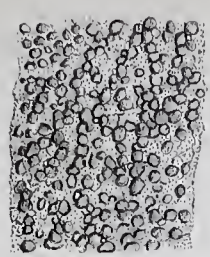

Fig. 11.



Fig. 15.

Fig. 12.

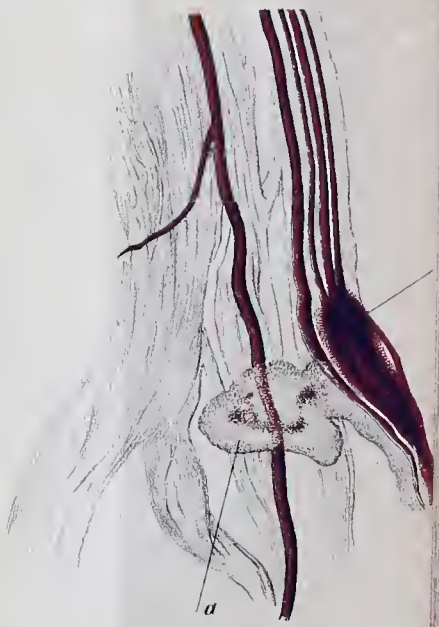

Fig. 16.

Elsner ad nat. del.

Lith. Institut von S. Liberfeld, Breslau